Greifswald
Lane Medical Library

Aus der Frauenklinik der Universität Greifswald.
(Direktor: Professor Dr. O. Hoehne.)

Über Blasenmole bei Zwillingsschwangerschaft

Inaugural-Dissertation

zur

Erlangung der Doktorwürde

in der

Medizin, Chirurgie und Geburtshilfe

der Hohen Medizinischen Fakultät
der Universität Greifswald

vorgelegt von

Fritz Krüger
aus Keßburg, (Grenzmark).

Greifswald
Buchdruckerei Hans Adler, Inh.: E. Panzig & Co.
1927.

Eingereicht im April 1927.

Gedruckt mit Genehmigung der Hohen Medizinischen Fakultät der Universität Greifswald.

Dekan: Prof. Dr. Vorkastner.
Referent: Privatdozent Dr. Gragert.
Correferent: Prof. Dr. Hoehne.

Meinen lieben Eltern
in Dankbarkeit gewidmet!

Digitized by the Internet Archive
in 2026

https://archive.org/details/IA40154012_0237

Die Blasenmole ist eine bis heute ätiologisch immer noch nicht vollständig geklärte Erkrankung des menschlichen und tierischen Eies, wenn auch ihr pathologisch-anatomisches Bild makroskopisch und mikroskopisch durch ältere und neuere Arbeiten festgestellt worden ist.

Die Unklarheit auf dem Gebiet der Neubildungen überhaupt, zu denen wir ja in gewisser Beziehung auch die Blasenmole zu rechnen haben, und ihr relativ seltenes Vorkommen dürften als wesentliche Gründe mitsprechen. Aus theoretisch-wissenschaftlichen, wie auch besonders aus praktisch-diagnostischem und therapeutischem Interesse muß aber hier eine Klärung erstrebt werden. Jede Blasenmole stellt eine Gefahr dar für ihre Trägerin und gehört in ärztliche Behandlung und Beobachtung; *denn in einer beträchtlichen Zahl der Fälle erfolgte Uebergang in die destruierende Blasenmole oder das maligne Chorionepitheliom.*

Die Häufigkeit der Blasenmole beläuft sich nach *Lahm* auf etwa $1^0/_{00}$. Nach seiner Ansicht findet die Ausstoßung der Mole zwischen dem 3. und 6. Schwangerschaftsmonat in 91% aller Fälle statt.

Kehrer berichtet, daß die Ausstoßung der Mole am häufigsten im 4. und 5. Monat vor sich geht. Seiner tabellarischen Aufstellung von 50 Fällen von Blasenmole können wir ferner entnehmen, daß das Vorkommen von Blasenmole verschieden ist nach dem verschiedenen Lebensalter der Schwangeren.

Aehnliche Resultate findet *v. Walther:* Demnach entfallen

	nach Kehrer	nach v. Walther
auf das II. Dezenuium	4%	6,2%
„ „ III. „	38%	30,9%
„ „ IV. „	36%	--
„ „ V. „	18%	16,5%
„ „ VI. „	4%	2,9%

Nach *Kehrer* entfallen in die Zeit des 20. und 40. Lebensjahres insgesamt 74% aller Fälle, auf das 4. und 5. Dezennium 22%.

Die Ergebnisse aller dieser Statistiken haben aber leider den Nachteil, daß sie auf ein zu geringes Material zurückgehen.

Massieri findet unter 20 000 Geburten 28 Blasenmolen. In klinischer Hinsicht kann er feststellen, daß von 100 Molen 50% bei spontaner Ausstoßung keine weitere Hilfe als sorgsame Ueberwachung nötig haben. Bei 20% erfordert 3—6 Monate später ein Chorioepitheliom die Uterusexstirpation. Von den restlichen 30% kommt ein großer Teil ad exitum durch Blutung, Metastasen und toxische Erscheinungen.

Im Laufe der Zeit hat man das Bild der Blasenmolen in verschiedenen Richtungen zu deuten versucht, die zum Teil geradezu entgegensätzlicher Natur sind. Nach der heute allgemein geltenden Meinung ist die Blasenmole (Traubenmole, Mola hydatidosa) als Produkt einer ödematösen Entartung der Chorionzotten aufzufassen *(Stöckel)*. Die einzelne Zotte ist dabei im ganzen dicker und plumper, und an ihr hängen rosenkranzartig angeordnet, traubige, etwa kirschkerngroße blasige Anschwellungen. Diese Veränderung beruht hauptsächlich auf einer regellosen Proliferation des Chorionepithels, der Langhans'schen Zellschicht sowohl wie auch des Syncytiums. Beide zeigen eine hochgradige Wucherung und sind vollkommen atypisch angeordnet. Infolge mangelhafter Ernährung kommt es zu Vakuolenbildung und hydropischer Quellung mit nachfolgender Nekrose, beginnend im Zentrum des Stromagewebes. An den wandständigen Partien einer solchen Blase finden sich noch erhaltene Stromazellen.

Im Gegensatz zu dieser heute geltenden Ansicht, wonach also die Blasenmole eine gutartige Entartung der Chorionzotten darstellt, hat *Virchow* vordem gemeint, daß es sich um eine echte maligne Geschwulst handle. Nach seiner Meinung ist das Zottenbindegewebe eine Fortsetzung des Schleimgewebes der Nabelschnur, und die Blasenmole eine echte geschwulstartige Wucherung dieses Schleimgewebes. Er nennt diese Erscheinung demnach *Myxoma chorii*. Es handelt sich nach seiner Meinung um einen „irritativen Vorgang" in den

Zotten, bei dem zuerst eine Vermehrung der Kerne und Zellen auftritt; daran schließt sich eine Anhäufung von Schleim in der Interzellularsubstanz.

Diese Ansicht ist seit den Arbeiten *Marchands* fast vollständig verlassen und gilt als unrichtig. Indessen haben auch nach *Virchow* einige Autoren das Wesen der Blasenmole ähnlich zu erklären versucht. *v. Franqué* führt ihr Entstehen zurück auf eine krankhaft gesteigerte Schleimproduktion des Zottenbindegewebes, zu dem er auch die Langhans'sche Zellschicht rechnet. Letztere besonders liefert die Hauptmasse des Schleimes. Gegen eine einfache hydropische Quellung des Gewebes spricht nach seiner Meinung die große Menge des Schleimes, den er einwandfrei nachgewiesen hat. Das Syncytium beteiligt sich primär nicht, die später auftretenden Wucherungserscheinungen sind sekundärer Natur. Einer vorausgehenden Vermehrung der Interzellularsubstanz folgt eine Wanderung von Schleimzellen, die von der Zellschicht sich ablösen, in das Zottenstroma und zugleich auch in das Syncytium, das durch die Mucinanhäufung auseinander gedrängt wird. Als Beweis für seine Theorie führt er folgende drei Punkte an:

1. An den myxomatösen Stellen ist die Zellschicht viel besser entwickelt. In den Zellen selbst bemerkt er blasige Hohlräume, Vakuolenbildung, die als die Herde der Schleimproduktion aufzufassen sind.

2. Die Mucinfärbung an den Präparaten tritt am deutlichsten auf unterhalb der Langhans'schen Zellschicht und nimmt nach der Mitte zu ab.

3. Eine Mucinproduktion vom Stroma aus, die wohl auch in Betracht käme, ist nicht möglich wegen der schon frühzeitigen fettigen Degeneration dieser Zellen, die er färberisch nachgewiesen haben will.

Demnach erklärte *v. Franqué* das Zustandekommen der malignen Entartung durch eine fortgesetzte Mucinproduktion und nimmt als wichtigste Quelle hierfür die Langhans'sche Zellschicht an.

Entspräche diese Ansicht von der Genese der Blasenmole den Tatsachen, so müßten wir verlangen, daß die größ-

ten und ältesten Blasenabschnitte am meisten Mucin enthalten, die jüngeren und kleineren aber, bei denen die Sekretion erst kürzere Zeit besteht, weniger deutlich die Reaktion auf Mucin ergeben.

Gerade das Gegenteil aber ist der Fall, wie *Gscheidlen* durch seine chemischen Untersuchungen von Blaseninhalt festgestellt hat. Ihm fällt schon von vornherein eine verschiedene Konsistenz der Flüssigkeit auf, und zwar ist der Inhalt der größten Blasen am dünnflüssigsten, der der kleineren am zähesten. Eine genaue Analyse ergibt die Richtigkeit dieser oberflächlichen Beobachtung; denn der Wassergehalt steigt mit der Größe der Blase, der Gehalt an festen Bestandteilen dagegen nimmt ab, sodaß also die Molenflüssigkeit sich mehr und mehr den Transsudaten nähert, je älter die Blase ist, aus der sie stammt.

Auf 100 Teile errechnet, ergibt sich:

	Wasser	feste Stoffe
für große Blasen:	982,77	17,23
für kleine Blasen:	970,46	29,54

Der Mucingehalt nimmt aber ab mit der Größe der Blase, er ist am größten in den kleinen Bläschen.

Dies Ergebnis widerspricht der Ansicht von *v. Franqué* durchaus.

Aufschluß über die Art der Entstehung der Blasenmole konnten nur genaueste mikroskopische Beobachtungen bringen. Vor allem verdanken wir *Marchand* eingehende Untersuchungen auf diesem Gebiet. Seine Ansicht über Art und Entstehung der Zotten ist zum großen Teil bis heute allgemein anerkannt. Entgegen vor allem der Ansicht *Virchow*'s betrachtet er die Blasenzotten nur als Resultat einer gewissen regellosen Wucherung mit hydropischer Quellung und schließlicher Nekrose, die besonders in den größeren Blasen sich entwickelt. Die oberflächlichen Schichten des Stromas bleiben erhalten, während das Innere sich verflüssigt. Dadurch kommen wirkliche Blasen zustande.

Er unterscheidet zwischen kleineren und größeren Blasen (jüngeren und älteren):

1. *Die kleineren Bläschen* weisen einen festen Bau auf und sind reich an Bindegewebe. Reichlich finden sich verästelte, spindel- und sternförmige Bindegewebszellen, welche netzartig verflochten untereinander zusammenhängen. Längliche und runde Kerne sind gut erhalten und färben sich intensiv. Dazwischen ist fibrilläre Grundsubstanz vorhanden, erscheint aber sehr stark aufgequollen. Gefäßreste, auch vereinzelte Erythrocyten, können häufig einwandfrei nachgewiesen werden.

2. *Die größeren Blasen* unterscheiden sich deutlich von den kleineren durch ihre Veränderungen im zentralen Teil; das Auftreten von fibrillärem Bindegewebe und gut färbbaren Kernen beschränkt sich hier auf die peripheren Teile der Blase. Der zentrale Teil besteht dagegen aus einer fast homogenen Masse, in der zellige Bestandteile beinahe ganz fehlen. Beim Betrachten dieser Gebilde hat man deutlich den Eindruck, als ob durch eine neutrale Flüssigkeitsanhäufung das noch erhaltene Stroma an die Peripherie gedrängt worden ist. Gefäße sind in diesen Blasen selbst nicht zu finden, jedoch sind Residuen kleiner leerer Gefäße in ihren Stielen erkennbar.

3. Das Epithel weist an gut erhaltenen Stellen deutlich zwei Schichten auf.

Die Zellschicht ist gegenüber den Verhältnissen an normalen Zotten von entsprechendem Alter bedeutend stärker ausgebildet und weist deutlich pathologische Veränderungen vorwiegend proliferativer, gelegentlich auch degenerativer Art auf. Die Kerne enthalten zahlreich mitotische Kernteilungsfiguren; ein Zeichen für übermäßiges Wachstum ist ferner das Vorhandensein von 2—3 Kernen in einer Zelle sowie ihre Vergrößerung. Die Zellen selber weisen z. T. Vakuolisierung auf.

Auch am Syncytium sind erhebliche degenerative Veränderungen vorhanden. Anfänglich treten kleine scharfrandige Vakuolen auf, im weiteren Verlaufe wird dann durch größere Vakuolen das ganze Syncytium in eine netzförmige Schicht umgewandelt und mit Recht spricht man dann von einer „hydropischen“ Degeneration des Syncytiums.

Zusammenfassend können wir den Ausführungen *Marchand*'s entnehmen, das die moligen Veränderungen in einem abnorm gesteigerten Degenerations- und Wucherungsprozeß des Zottenepithels bestehen, sowohl des Syncytiums in Form von Vakuolenbildung und hydropischer Entartung mit nachfolgender Nekrose, als auch der Langhans'schen Zellschicht, charakterisiert durch Ueberproduktion von Epithelzellen, die durch ihre Menge, Größe und Zahl der Kerne auffallen.

Die kleineren und mittleren Zottenanschwellungen lassen deutlich erkennen, daß sie Frühstadien darstellen. Das Zottenstroma ist hier noch erhalten, jedoch sind an ihnen schon die Veränderungen des Zelltodes, Auflösung der fibrillären Bindegewebsbestandteile des Stroma, zu erkennen.

Sehr umstritten ist die Herkunft des zentralen Flüssigkeitsraumes der Blasen.

Gottschalk hält den zentralen Flüssigkeitsraum für ein erweitertes Gefäß. Die Blasenbildung setzt ein in Gestalt einer ödematösen Durchtränkung des Zottenstroma unter starker Erweiterung der zentral gelegenen abführenden Vene. Die stärkeren chorioepithelialen Wucherungen sollen nur sekundärer Natur sein und entstehen, sobald die zur Blasenmole degenerierten Zotten reichlicher von mütterlichem Blute umspült werden. Die Ansicht von *v. Franqué* hält *Gottschalk* für widerlegt, weil die Flüssigkeit in den Blasen nur wenig Schleim enthält und weil die Flüssigkeitsbildung nicht zwischen Stroma und Epithel beginnt, wie es nach der Erklärung *v. Franqué* zu fordern ist, sondern zentral im Stroma.

Aehnliche Gründe für das Zustandekommen der Blasenmole führt *Maslowski* an. Auch er spricht von fötalen Zirkulationsstörungen durch Stauung, unter anderem in der Nabelvene. Durch Stauung und Thrombose der Zottenkapillaren tritt Verödung der Gefäße ein; Transsudation in das umgebende Gewebe sowie Ernährungsstörungen bedingen die molige Entartung der Chorionzotten. Es ist natürlich, bei der Herkunft des zentralen Flüssigkeitsraumes an ein erweitertes Gefäß zu denken. Wäre es wirklich ein solches, so müßten Ueberreste von Gefäßendothelien mindestens, wenn nicht sogar ganze Gefäße, regelmäßig nachgewiesen werden können.

Von einigen Autoren sind derartige Fälle wohl berichtet, vor allem beschreibt ja *Gottschalk* an seinen Präparaten Gefäßendothelien, indeß scheint die Tatsache, daß nur in den wenigsten Fällen Gefäßendothelien nachgewiesen werden konnten, doch sehr gegen diese Theorie zu sprechen.

Eine weitere Erklärung über das Zustandekommen der Blase gibt uns *Daels*.

Als primäre Erscheinung schildert er eine Hyperplasie des Syncytiums. Hat diese eine bestimmte Ausdehnung erreicht, so treten im Zentrum der Zotte Nekroseherde auf. Die Nekrose ist bedingt durch die infolge der Hyperplasie und Protoplasmaausdehnung eintretende Ernährungsstörung der Zotte. Im weiteren Verlaufe tritt dann Vakuolenbildung im Syncytium auf. Die Kerne bleiben trotzdem gut färbbar, doch tritt öfters Druckatrophie an ihnen auf. An der Oberfläche des Syncytiums sind immer intakte Partien vorhanden, wofür den deutlichsten Beweis die an der Oberfläche vorhandenen Sprossen und Proliferationen liefern.

Nach *Daels* ist nun dort, wo das Syncytium stark vakuolisiert ist, das Stroma weniger gequollen und umgekehrt. Daraus zieht er den Schluß, daß die durch das Syncytium in die entartete Zotte hineingebrachte Flüssigkeit wegen der mangelnden Zirkulation nicht wegtransportiert werden kann; sie sammelt sich notgedrungen in der Zotte selbst an zwischen den Stromazellen und bläht diese zur Blase auseinander.

Liegen Verhältnisse vor, die das Eindringen von Flüssigkeit in das Zottenstroma unmöglich machen, dann sammelt sich die Flüssigkeit im Syncytium selber an und führt dort zur Vakuolenbildung.

Solche Zustände, die ein Eindringen von Flüssigkeit in das Stroma unmöglich machen, sind z. B. gegeben durch zu starke Nekrose oder durch eine zwischen Endo- und Exochorion gelegene Schicht von Fibrinablagerungen. Ferner auch durch die Anordnung der subexochorialen Faserzüge derart, daß Flüssigkeit nicht durchdringen kann.

Gegen eine Sekretionstätigkeit der Langhans'schen Zellschicht im Sinne von *v. Franqué* spricht nach *Daels'* Meinung

das isolierte Auftreten der Vakuolen in seinen schmalgestielten Syncytiumsprossen.

Dem Wachsen neuer Molenbläschen liegt eine Proliferation am Exochorion selber zu Grunde. Es handelt sich nicht um ein einfaches Ausgestülptwerden des Exochorions infolge des im Innern der Blase herrschenden Druckes, sondern infolge proliferativer Vorgänge am Exochorion kommt es zu primärer Falten- und Sprossenbildung. Das Stroma wird passiv mit in das neue Bläschen hineingezogen. Das augenscheinliche Fehlen von Proliferationsherden am Syncytium kann kein Gegenbeweis sein für diese Theorie. In Wirklichkeit ist immer ein solcher Herd vorhanden, nur hat er dann die Tendenz, nicht in die Dicke, sondern flächenhaft zu wachsen.

Proliferative Vorgänge im Zottenstroma kann *Daels* zwar nicht nachweisen, er hält sie jedoch für möglich.

Die Ausführungen von *Daels* widerlegen die Vorstellung, daß es sich bei dem zentralen Flüssigkeitsraum um ein erweitertes Gefäß handle.

Dieser Ansicht mußte noch mehr Boden entzogen werden, wenn es gelang, den wahren Charakter der Zellen nachzuweisen, die von *Gottschalk* als Gefäßendothelien angesprochen sind. Stellt sich bei derartigen Untersuchungen heraus, daß Ueberreste von Gefäßen nicht nachgewiesen werden können, so fällt damit natürlich die Behauptung, der zentrale Flüssigkeitsraum sei ein erweitertes Gefäß, zusammen.

In dieser Richtung hat in neuerer Zeit *Hinselmann* gearbeitet und ist zu Resultaten gekommen, die im wesentlichen übereinstimmen mit den Ansichten von *Daels*.

Hinselmann versucht vor allem den Charakter der Zellen festzustellen, die als Gefäßendothelien angesehen werden können. Veranlassung hierzu besteht ja auch umso mehr, als sie hauptsächlich um den zentralen Flüssigkeitsraum herum gelegen sind.

Hinselmann findet: „— im Grenzgewebe des Stromas gegen den zentralen Flüssigkeitsraum hin Stellen, wo Zellen besonders zahlreich und besonders voluminös sind. Sie liegen außerdem so zueinander, als wenn ein genetischer Zu-

sammenhang bestände. Es gibt also herd- und bandförmige Zellhypertrophien und -plasien."

Diese Zellen liegen einmal unmittelbar an der Grenze des zentralen Flüssigkeitsraumes und fassen nach seinen Beobachtungen manchmal den Raum ganz ein. Das gibt natürlich ein Bild, das man für ein erweitertes Gefäß sehr wohl beim ersten Anblick halten kann.

Zellen dieser Art, die sich von den gewöhnlichen Stromazellen dadurch unterscheiden, daß sie größer sind und im Kerne wie auch im Zellprotoplasma sich intensiver färben, finden sich aber auch reichlich im Zottenbindegewebe eingelagert teils als solide Herde, teils prossenartig angeordnet.

Es handelt sich bei diesen Zellen um große protoplasmareiche Zellen mit großen, gut färbbaren Kernen. Ihre bandförmige Anordnung deutet auf Sprossung hin, jedoch sind die Zellgrenzen genau festzustellen.

Zum ersten Male haben diese Zellen *Chaletzki* und *Neumann* beschrieben, allerdings nicht ihre Anordnung in Sprossen und Herden, sondern an den Stellen, wo sie einzeln liegen. Nach ihnen werden diese Zellen als *Chaletzki-Neumann*sche Zellen bezeichnet. *Neumann* hielt diese Zellen für Abkömmlinge des Epithelmantels. Er beobachtete, daß sich vom Syncytium in das Stroma der Zotten stellenweise Protoplasmazüge erstrecken, die bis in die obersten Schichten des Stromas vorragen. Das Protoplasma dieser Faserzüge ist bis tief ins Zottenbindegewebe zu verfolgen.

Hinselmann dagegen stellt bei seinen Untersuchungen weitgehendste Uebereinstimmung fest zwischen den Chaletzki-Neumann'schen Zellen und dem Zottenbindegewebe. Er kann auch vor allem Mitosen in den Kernen nachweisen, wodurch bewiesen ist, daß ihre Vermehrung die gleiche ist wie die des Zottenbindegewebes. Eine Abstammung vom Syncytium oder der Langhans'schen Zellschicht kommt demnach nicht in Betracht.

Es handelt sich also um proliferative Vorgänge im Zottenstroma und die Deutung dieser Zellen als herd- und bandförmige Hypertrophien und -plasien des Zottenbindegewebes ist festgestellt. Damit aber ist auch erwiesen, daß der zen-

trale Flüssigkeitsraum kein erweitertes Gefäß ist. Die endothelähnlichen Zellen *Gottschalks* sind eben Chaletzki-Neumann'sche Zellen. Natürlich können trotzdem vereinzelt Gefäßreste angetroffen werden. Es ist aber mit den Untersuchungen *Hinselmanns* erwiesen, daß die Gefäßendothelien niemals den zentralen Flüssigkeitsraum auskleiden.

Wie steht es nun mit den Gefäßen in den Blasenstielen? Es ist klar, daß für die Theorie der Blasenmole eine Klärung auch dieser Frage von Bedeutung sein muß. Es ist von großer Wichtigkeit für unsere Erkenntnis der Blasenmole, ob überhaupt Gefäße vorhanden sind und inwieweit sie leistungsfähig sind oder nicht.

Gottschalk und *Seitz* bemerken ausdrücklich, keine Gefäße in den Stielen gefunden zu haben, ebensowenig fand *Fraenkel* in den Zotten Gefäße.

Im Gegensatz zu ihnen haben *Rumler, Marchand* und *Storch* Gefäße in den Stielen beschrieben.

Hinselmann hat auch hierüber in letzter Zeit Untersuchungen angestellt und konnte feststellen, daß es sowohl Stiele gibt, in denen Gefäße gefunden werden, als auch solche, wo keine vorhanden sind. Dabei besteht sehr oft ein Unterschied in der Dicke des Stieles und zwar sind die gefäßhaltigen dicker als die gefäßlosen.

Wichtig aber ist vor allem der *Nachweis der Diskontinuität der Gefäße in den Stielen. Hinselmann* stellte an Hand von Serienschnitten fest, daß Gefäße überhaupt nur spärlich vorhanden sind. Er konnte außerdem tatsächlich ihre Diskontinuität nachweisen. Es fehlt also nach seiner Ansicht eine Verbindung zwischen den Bläschen und den Stielen. An vielen Schnitten fand er nur Gefäßanlagen und zwar in den jüngeren, peripheren Abschnitten weiter entwickelte, in den zentral gelegenen, also älteren Abschnitten, rückständigere. Diese „paradoxe" Gefäßentwicklung ist typisch bei der Blasenmole.

Eine Diskontinuität der Gefäße stellte *Voigt* auch bei normalen jungen menschlichen Früchten fest. Während aber hier durch Gefäßwachstum, durch Entgegenwachsen der einzelnen Anlagen schließlich eine lückenlose Blutleitung ent-

steht, haben wir es bei der Blasenmole mit einer *Hemmungsbildung* zu tun. Hier kommt es nicht zu einer Vereinigung der einzelnen Gefäßanlagen.

Demnach verstehen wir eine Stauung in den Blasen sehr wohl. Da ein Abfluß unmöglich ist, werden die Zotten blasig aufgetrieben.

Fraglich ist aber immer noch, wie es zu der Differenzierung in Blase und Stiel, d. h. in ödematöse und nichtödematöse Abschnitte kommt.

Hinselmann erklärt diese Tatsache ähnlich wie wir sie vorher schon bei den Ausführungen von *Daels* erklärt finden. — „Es gibt zwei Möglichkeiten, entweder die nicht ödematösen Abschnitte sind deshalb saftarm, weil das Epithel an diesen Stellen nicht absondert, oder das Epithel secerniert genau so wie an den ödematösen Abschnitten, nur fließt die Flüssigkeit in die benachbarten ödematösen Abschnitte, auch ohne ein reguläres Gefäßsystem." —

Von diesen beiden Möglichkeiten hält *Hinselmann* die erstere für die wahrscheinlichere. Es kann demnach mangelnde Sekretion des Epithels die Saftarmut des Bindegewebes bedingen.

Eine dritte Möglichkeit muß gefordert werden für die garnicht seltenen Fälle, wo das Epithel der ödematösen und des nichtödematösen Abschnittes keinen Unterschied aufweist. Für diese Fälle könnte man sich denken, daß ein Abfluß in die ödematösen Fälle stattfindet. Für kurze Stiele kann man sich diesen Vorgang wohl vorstellen, nicht aber für die sehr häufigen langen Stiele. In diesen Fällen muß man als weitere Möglichkeit dem Bindegewebe einen Einfluß auf die Sekretionstätigkeit des Epithels zuschreiben. Vielleicht ist das Bindegewebe zu straff, sodaß die sekretorische Kraft des Epithels diesen Widerstand nicht überwindet.

Diese Theorie *Hinselmanns* über die Differenzierung in Blase und Stiel gibt wohl einige Anhaltspunkte für das Zustandekommen des circumscripten Oedems bei der Blasenmole. Als ganz gelöst kann aber die Frage noch nicht betrachtet werden, zumal auch viele Autoren sich durchaus nicht den Ausführungen *Hinselmanns* anschließen. Sie bieten uns

einige Schlußfolgerungen, die aus rein gedanklicher Ueberlegung entstanden sind, mit Zuhilfenahme einiger physikalischer Gesetze; durch genaue Beobachtungen an Blasenmolenpräparaten ist sie nicht gestützt. Man kann aber wohl sagen, daß Blase und Stiel in ihrem Aufbau grundverschieden sind. Ein Stiel ist die nicht ödematöse Partie einer Traube, die Blase dagegen ist durch ihre ödematöse, blasige Aufquellung und den centralen Flüssigkeitsraum charakterisiert.

Wie es aber zu dieser Differenzierung in Blase und Stiel kommt, das wissen wir noch nicht.

Im Gegensatz zu den reichen Erfolgen der histologischen Forschung, die uns doch ein fast lückenloses Bild vom Aufbau der Blasenmole zu geben vermochte, steht das Dunkel, in das ihre Aetiologie gehüllt ist. So ist es leicht erklärlich, daß die Theorien vielfach reichlich hypothetischer Natur sind.

Um nun zu einer gewissen Sonderung der für die Klärung der Aetiologie wichtigen Faktoren zu gelangen, ist es vielleicht zweckmäßig, zunächst solche, die den mütterlichen Organismus betreffen, und dann diejenigen zu besprechen, die mit dem Ei selbst in Zusammenhang stehen.

So werden Fälle von Blasenmole beschrieben, wo gleichzeitig mit dieser Erkrankung eine andere Allgemeinerkrankung des mütterlichen Organismus vorliegt. Diese wird dann als ätiologisches Moment angeführt, und so sind die *Chlorose* und *Menstruationsanomalien* von längerer Dauer, besonders auch die *Nephritis* beschuldigt worden *(Schmiedigen, Fehling).*

In früherer Zeit ist auch besonders die *Lues* als auslösendes Moment hingestellt worden *(Tardiff).*

Zur Kritik dieser Theorien ist darauf hinzuweisen, daß die Blasenmole viel häufiger ohne diese Krankheiten auftritt. In diesem Sinne schließt auch die Statistik *Kehrers.*

Fest steht allerdings, daß alle diese Krankheiten degenerative Erscheinungen an allen möglichen Organen und Veränderungen des mensuellen Zyklus hervorrufen können. Man kann also glauben, daß die genannten Krankheiten auch Veränderungen im Endometrium bewirken.

Es sind dann von anderen Autoren Fälle angeführt, wo eine Erkrankung des Uterusinnern, z. B. eine *Endometritis*, eine molige Entartung der Chorionzotten bewirkt haben soll. Insbesondere für eine *partielle Blasenmole* soll die Endometritis ätiologisch in Betracht kommen.

Einen solchen Fall teilt *Jonas* 1914 im Medizinischen Verein Greifswald mit, beobachtet in der Universitäts-Frauenklinik zu Greifswald *(Krömer)*. Es handelt sich dabei um eine Gravidität im VII. Monat mit Eklampsie und Sturzgeburt. Das Kind wird lebensfrisch geboren, die Placenta ist nur z. T. molig entartet.

Virchow ist bereits früher der Ansicht, daß eine Endometritis die Ursache der Blasenmole sei. Infolge von Hyperämie und der dadurch vorhandneen Blut- und Nahrungsmenge komme es zur Entwicklung des „Myxoma chorii."

Polano meint, daß es infolge der bestehenden Endometritis zur Wucherung und auch Zottendegeneration und zu allen anderen typischen Veränderungen in der Zotte komme.

Zu nennen sind hier auch die experimentellen Studien von *Aichel,* der im Tierversuch künstlich Blasenmolen zur Entwicklung gebracht hat. Am Uterus trächtiger Hündinnen zerriß er durch Quetschung mütterliche Gefäße zwischen Placenta und Uteruswand. Auf diese Verletzung hin konnte er nach einiger Zeit die Entwicklung einer Mole an der Placenta nachweisen.

Da es hier nun mit Hilfe traumatischer Einflüsse auf die natürlichen Ernährungsverhältnisse gelang, die Bildung einer Blasenmole künstlich zu bewirken, sieht *Aichel* die Ursache zur Entstehung der Blasenmole in einer Aenderung der Ernährungsverhältnisse des mütterlichen Anteils der Placenta, die beim Menschen wohl vorwiegend durch Erkrankungen des Endometriums bedingt sein können.

Neben diesen stark angefochtenen Theorien soll nun eine andere Erklärung der Aetiologie der Mole an dieser Stelle nicht unerwähnt bleiben, da sie zahlreiche Anhänger hatte und auch heute noch nicht ganz verlassen ist. Es handelt sich um diejenigen Fälle, wo als primäre Erkrankung eine Eier-

stocksgeschwulst angenommen wird. Zurück geht diese Theorie auf die Arbeiten von *Fraenkel* über die Funktion des Corpus luteum. An Hand von Tierexperimenten kommt *Fraenkel* zu dem Schluß, daß das Corpus luteum als Drüse mit innerer Sekretion allen Vorgängen von der Eireifung bis zur Implantation im Uterus vorsteht und weiter auch die veränderten Verhältnisse wärhend der Schwangerschaft im Körper der Schwangeren hervorruft. Das Corpus luteum, das in cyklischer Weise dem Uterus einen Ernährungsimpuls zuführt, bereitet die Utersschleimhaut für die Aufnahme eines befruchteten Eies vor. Kommt es nicht zur Befruchtung des Eies, so führt die Hyperämie zur Menstruation, und der gelbe Körper bildet sich zurück.

Eine große Anzahl von Autoren haben nun gleichzeitig mit einer Blasenmole eine cystische Vergrößerung der Ovarien, ein- und auch beidseitig, die z. T. beträchtliche Größe erreichen, gefunden. Innen waren die Cysten von mehrschichtigen Zellmassen ausgekleidet, die von den meisten als Luteinzellen erklärt worden sind. Luteingewebe findet sich auch über das Stroma verstreut. Da derartige Fälle von Zusammentreffen von Blasenmole und Ovarialveränderungen häufiger beschrieben sind, kam man zu der Ansicht, daß dies nicht zufällig wäre, sondern daß es sich um ein typisches Krankheitsbild handeln könne (*Fraenkel*).

Während *Fraenkel* nun anfangs angenommen hat, daß ein cystisch degenerierter Eierstock nicht mehr imstande sei, ein gesundes Ei zu liefern, und daß es deshalb zur Insertion eines primär kranken Eies komme, wodurch dann die späteren Abnormitäten, also auch die Blasenmolenerkrankung sich ableiteten, änderte er später seine Ansicht.

Die der Entwicklung des Eies vorstehende Drüse, das Corpus luteum, besitzt ja nicht den Eigendruck, der dem Follikel zum Schutz gegen den Außendruck inne wohnt. Besteht nun eine Eierstocksgeschwulst, so wird das Corpus luteum durch den Druck der Geschwulst so geschädigt, daß es das primär gesunde Ei während und nach seiner Einbettung im Uterus krank macht und damit zur Blasenmolenbildung disponiert.

Freilich braucht das Ei nicht regelmäßig mit der Bildung einer Blasenmole zu reagieren, vielmehr kommt es in den weitaus häufigeren Fällen zur einfachen Ausstoßung des Eies, zum Abort.

Fraenkel selber beschreibt auch als Beweis seiner Theorie einige Fälle, wo nach vorhergegangenem Abort beiderseitige Ovarialtumoren bestanden, durch die das Corpus luteum infolge des Druckes der Cyste seine Form und Funktion verloren hatte. Als Reaktion auf diese Funktionsuntüchtigkeit war es zum Abort gekommen.

Baumgart beschreibt 1902 einen Fall von Blasenmole mit beiderseitigen gleichzeitigen Ovarialkystomen. Eine Allgemeinerkrankung der Mutter war nicht vorhergegangen, auch keine Endometritis. Er hält es für möglich, daß die Ovarialveränderungen eine Blasenmolenbildung veranlassen können, hält aber auch andere Ursachen für denkbar.

Einen ähnlichen Fall beschreibt *Penkert*. Bei der im II. Schwangerschaftsmonat graviden Patientin ergeben histologische Untersuchungen an der anfänglich für normal gehaltenen Frucht einwandfrei beginnende molige Entartungen. Eine Epithelwucherung ist nicht vorhanden, die Erkrankung hat peripher begonnen und schreitet zentralwärts fort.

Im Abdomen stellt man beidseitige große Ovarialtumoren fest. Da dann meist eine doppelseitige Ovariotomie erfolgen muß, ist eine genaue histologische Untersuchung möglich. Sie sind cystisch entartet und erweisen sich als Follikelcysten mit mächtigen Luteinsaumbildungen. Die äußerste Schicht der Hohlräume besteht aus derbem Bindegewebe, dann folgt die mehr oder weniger breite Lage von Luteinzellen und endlich eine derbe bindegewebige Schicht. Die Herkunft der Luteinzellenschicht, ob bindegewebiger oder epithelialer Natur, ist unsicher. *Penkert* nimmt an, daß sie aus der Theca interna stammen.

Westermark berichtet über zwei Fälle von Blasenmole und Luteincysten. In beiden Fällen wird wegen Stieldrehung der Ovarialtumoren operiert. Der eine kurz vor Abgang der Mole, der zweite 2 Monate nachher. Bei beiden finden sich

cystische Veränderungen in beiden Ovarien, die als typische Luteincysten gedeutet werden können.

Westermark schließt sich der von *Fraenkel* aufgestellten Theorie an, daß die Luteincysten bei Blasenmole das primäre seien und ätiologisch die Degeneration des Chorions veranlassen.

Weitere Fälle von Blasenmole bei Ovarialkystomen haben ferner *Calderini* (1915), *Lehmann* (1918), *Coventry* (1926) und *Vineberg* beschrieben.

Im Falle *Calderini* handelt es sich um um eine 27jährige III. Para im dritten Schwangerschaftsmonat. Die Blasenmole wird entfernt. 3 Wochen später wird die Totalextirpation des Uterus und der Adnexe wegen doppelseitiger Ovarialkystome notwendig.

G. Meißner erwähnt 1922 in ihrer Arbeit drei in der Universitäts-Frauenklinik zu Greifswald (Dir. Professor Dr. *Hoehne)* beobachtete Fälle von Blasenmole. In zwei von diesen Fällen finden sich Veränderungen an den Ovarien, und zwar in dem einen einseitig rechts, im anderen beidseitig. Hier sind die Ovarien in gut hühnereigroße, multiloculäre cystische Tumoren verwandelt worden. Nach Entfernung auf der einen Seite bildet sich das andere Ovarium zur Norm spontan zurück.

Das gleichzeitige Auftreten von Blasenmole und Ovarialkystomen hält *Fruhinsholz* für diagnostisch wichtig und glaubt, daß in diesen Fällen die Blasenmole in das maligne Chorionopitheliom übergeht. Er berichtet über einen Fall, wo aus den nach Ausstoßung der Mole diagnostizierten Ovarialkystomen auf das Vorhandensein eines Chorionepithelioms geschlossen wurde. Durch den weiteren Verlauf und die notwendig gewordene Operation konnte die Diagnose bestätigt werden.

In einem anderen Falle ergab die 5 Monate lange Beobachtung einer Patientin den genauen Parallelismus des Entstehens von Luteincysten mit dem Wachsen der Blasenmole und ihre Spontanrückbildung nach Ausstoßung der Mole. Beziehungen zwischen Blasenmole und Luteincysten erkennt *Fruhinsholz* an und hält sie für wichtig.

In einer aus dem Jahre 1905 stammenden Veröffentlichung bringt *Patellani* eine Zusammenstellung aller veröffentlichten Fälle von Ovarialveränderungen bei gleichzeitiger Blasenmole und syncytialen Tumoren. — Von den 84 von ihm aufgeführten Fällen finden sich 44 mal gleichzeitig Ovarialveränderung und Blasenmole, in *22* Fällen Chorionepitheliom. Er betont ferner das typische makroskopische Aussehen des Eierstockes. Die Ovarien sind in cystische Tumoren verschiedener Größe verwandelt, im allgemeinen erreichen sie die Faustgröße eines Erwachsenen, haben eine wurstförmige Gestalt und sind von knotigem Aussehen. Dieser Befund wird für so typisch gehalten, daß er diagnostische Bedeutung besitzt und daß man von ihm auf Blasenmole mit ziemlicher Sicherheit schließen kann.

Damit sind diejenigen Ansichten aufgeführt, die die Aetiologie der Blasenmole in pathologischen Erscheinungen bei der Mutter suchen. Nun sollen die Theorien derjenigen Autoren folgen, die das Ei als *primär beteiligt* ansehen.

Die eine Gruppe von Autoren sieht den Grund für die blasige Entartung der Zotten in einer *Störung der foetalen Zirkulation.*

In dem schon erwähnten Fall von *Maslowski* ist die Media und Adventitia der Nabelvene nicht mehr scharf abzugrenzen, das Endothel ist gequollen und das Lumen durch Thrombenbildung verengt. In dieser Veränderung der Nabelvene sieht *Maslowski* die Ursache zur moligen Entartung. Der durch Lumenverengerung gestörte foetale Blutkreislauf bewirkt eine Stauung in den Zottengefäßen und führt damit schließlich zu dem typischen Bild der Blasenmole.

Derselben Ansicht ist auch *Gottschalk.* Er kann auffällige Verengerung der Nabelvenen feststellen. Auf Grund seiner schon im vorhergehenden erwähnten mikroskopischen Befunde hält er den zentralen Flüssigkeitsraum für ein erweitertes Gefäß und daraus schließt er, daß infolge vorhandener Störungen in der foetalen Blutzirkulation eine starke venöse Stauung in den Chorionzotten resultiere.

Auch *v. Gromadzki* beschreibt einen ähnlichen Fall. Er schließt sich der Ansicht an, daß das Aufhören der foetalen Zottenzirkulation Ursache der Blasenneubildung sei.

Kehrer beschreibt einen Fall von partieller Blasenmolenbildung mit lebendem Kind, in welchem die zu dem entarteten Quadranten der Placenta führenden Nabelgefäße ebenfalls obliteriert sind.

Neben dieser nicht anerkannten Theorie der Entstehung einer Blasenmole ist nun eine letzte Möglichkeit auszuführen, die von vielen Autoren vertreten, von manchen aber ebenfalls bekämpft wird. Es ist dies die Theorie von der primären Anlage der zur Diskussion stehenden Erkrankung im Ei.

Begründet ist diese Theorie auf der Erkenntnis von der Selbständigkeit des Eies in jeder Beziehung, auf dem Gesetz vom „Primat der Eizelle".

Robert Meyer und *Carl Runge* kommen auf Grund ihrer Versuche zu dem Ergebnis, daß das Verhältnis zwischen Corpus luteum und Eizelle gerade umgekehrt sein muß, als die *Born-Fraenkel*'sche Theorie es vordem angenommen hat. Demnach ist also nicht die Eizelle dem Einfluß des Corpus luteum unterstellt, sondern auf der ganzen Linie, von der ersten Entwicklung des Primordialfollikels bis zum Tode des Eies, ist stets das Verhalten des Follikels von dem Schicksal der Eizelle abhängig. Die durch einen bestimmten Grad der Entwicklung bedingte Prädisposition zur Eizelle verleiht jedes Mal bei der monatlichen Befruchtungsreife dem zur Reife gelangten Ei die Fähigkeit, eine Reifungshemmung auf die anderen bis zu einem gewissen Grade entwickelten Eier auszuüben. Unter dem Hormonstrom der Eizelle bildet sich auch das Corpus luteum jedes Mal neu. Dieser Hormonstrom ist aber wohl zu schwach, um allein alle Veränderungen während des mensuellen Zyclus und der Schwangerschaft zu bewirken. *Robert Schröder* nimmt daher an, daß die Eizelle eine Unterstützung in ihren eigenen Eihüllen, dem Follikel und dem aus ihm sich bildenden Corpus luteum finde. Das Granulosaparenchym reagiert auf die Hormonwirkung der Eizelle und gibt von sich aus diese Wirkung verstärkt weiter, es wirkt wie ein Relais.

Dieses Gesetz vom „Primat der Eizelle" deutet nun darauf hin, daß wir es bei der Blasenmolenerkrankung wirklich mit einer *primären Erkrankung des Eies* selber zu tun

haben. Als besten Beweis aber für diese Theorie können die Fälle gelten, wo bei einer bestehenden Zwillingsschwangerschaft das eine Ei zur Blasenmole entartet, das andere aber erhalten ist. Wie anders soll man sich sonst das Zustandekommen dieser Erscheinung erklären?

Neben einer vollkommen normalen Frucht besteht in demselben Fruchthälter eine derartig auffallend veränderte Frucht wie die Blasenmole.

Sloche Fälle von Blasenmole bei Zwillingsschwangerschaft finden sich nun in der Literatur relativ häufig, wenn man bedenkt, daß die Blasenmole an sich eine garnicht so häufige Erscheinung ist, und ihr Vorkommen zusammen mit einer Zwillingsschwangerschaft naturgemäß noch viel seltener sein wird. Es ist schon erwähnt worden, daß aber gerade diese Fälle von gleichzeitiger Blasenmole und Zwillingsschwangerschaft großen Wert für die Klärung der Aetiologie der Blasenmole besitzen.

Im Folgenden sollen aus der vorhandenen Literatur die Fälle von Blasenmole und Zwillingsschwangerschaft aufgeführt werden, und daran anschließend soll ein eigener Fall von Blasenmole bei Zwillingsschwangerschaft mit einer normalen, gesunden, noch lebend geborenen Frucht mit normaler Placenta und einem zweiten in eine totale Mole entarteten Ei beschrieben werden, der in der Greifswalder Universitäts-Frauenklinik (Direktor: Professor Dr. *Hoehne)* zur Beobachtung kam.

Fall I. (ber. von Mad. Boivin) 1827.

Eine Zehntgebärende gebar im VIII. Monat die untere Portion eines Foetus mit seiner Nabelschnur. 5 Tage später erfolgte die Geburt eines zweiten Foeten, dessen Arm vorlag und der dann an den Füßen herausgezogen wurde. Nach manueller Placentalösung wird eine Blasenmole diagnostiziert. Dieselbe Verfasserin führt in ihrem Werke aus dem Jahre 1827 einen zweiten allgemein bekannten Fall an.

Fall II. 1827. *Mad. Boivin.*

In diesem Falle von Zwillingsschwangerschaft mit moliger Entartung des einen Eies fand die Austreibung der Hydatiden der Blasenmole um einige Monate früher statt als die

Geburt eines lebenden und ausgetragenen Kindes, welches später der bedeutende Professor der Anatomie *Béclard* wurde.

Fall III, ebenfalls von *Mad. Boivin,* berichtet 1827.

Eine im 5. Monat schwangere Frau wird von einer 10 Pfund schweren Blasenmole entbunden. Erst einige Zeit später kommt es zum Abort einer zweiten gesunden Frucht.

Fall IV, berichtet von *Raphael May* 1831.

Es handelt sich um eine 23 Jahre alte, seit 4 Jahren verheiratete Frau, die ihr erstes Kind ausgetragen und normal geboren hat. Darauf in kurzen Abständen 3 Fehlgeburten, zwei im 7. und eine im 3. Monat der Schwangerschaft. Darauf neue Gravidität, in deren Verlauf der Leib mehr wie gewöhnlich an Umfang zunimmt. Im zweiten Monat starke stoßweise einsetzende Blutungen, die nach einigen Stunden aufhören. Am Ende des zweiten Monats Ausstoßung eines etwa 10 Wochen alten Embryos, ohne Wehen, Schmerzen oder Blutung. Während der nächsten 15 Tage gehen neun molige Gewächse ab. Danach Ausstoßung der bereits infizierten Nachgeburt. In den folgenden 3 Wochen Abgang weiterer Molenreste.

Pat. erholt sich danach wieder.

Fall V, berichtet von *Hildebrandt.*

Eine 34jährige V. Para, vorher drei normale Geburten, einmal Abort, jetzt im 6. Monat gravide. Wegen profuser Blutung Aufnahme in die Klinik. Nach einigen Tagen eine neue verstärkte Blutung unterstützt von deutlichen Wehen, Uterus handbreit über dem Nabel; Kindesteile nur ganz undeutlich fühlbar, kindliche Herztöne nicht nachweisbar. Nach dem Blasensprung findet sich im Muttermund nur Molenmasse. An der linken Uteruswand liegt ein kleiner Foetus in Schädelstellung. Große Massen von Mole werden ausgestoßen; nach ¾ Stunde eine vollkommen normale Placenta.

Fall VI, berichtet von *J. Hall Davis* 1862.

V. Para, 33 Jahre alt, die vorher 3 mal normal geboren und einmal abortiert hat, glaubt sich im 6. Monat schwanger. Längere Blutungen. Ausstoßungen eines normalen Foetus mit normaler Placenta. Bald darauf wird eine große Masse

blutigen Gewebes entleert, welche Hydatiden enthält. Der Foetus lebt noch einige Stunden.

Fall VII, berichtet von *Kahn-Bensinger.*

Eine 40jährige Pat.; wegen anhaltender Blutungen aus den Genitalien und starker Ausdehnung des Abdomens verbunden mit Atemnot. Aufnahme in die Klinik. Vorher 4 Normalgeburten; Menstruation stets regelmäßig und stark; im Intermenstruum starker Fluor. Letzte Regel am 17. 7. 1855. Mitte September Blutung mit Abgang von Klumpen und Fetzen. Blutung dauert 3 Wochen stark, dann schwächer, ohne aber ganz zu sistieren. Am 27. 11. Einleitung des Aborts. Ausstoßung der Frucht am 28. 11. Danach folgt ungefähr ½ Liter Blasenmole. Der Foetus ist stark maceriert und riecht; seine Länge entspricht dem 4. Monat, die Nabelschnur mumificiert. Pat. erlag an zunehmender Dyspnoe.

Es soll eine Zwillingsschwangerschaft verbunden mit Blasenmole vorgelegen haben, da neben der Degeneration eines Eies mit Blasenmolenbildung getrennt davon ein Foetus vorhanden war.

Fall VIII, berichtet von *Melcieul.*

Eine 28jährige II. Para. Vor 2 Jahren normale Geburt; klagt jetzt im 3. Monat der Gravidität über häufiges Erbrechen, Ohnmachten und unerträgliche Schmerzen im Epigastrium. Fortdauer dieser Beschwerden; im Juli Blutungen. Im August vorübergehende Wehen; Leibesumfang ungewöhnlich groß. Am 11. 11. Blasensprung; Fruchtwasser, Hydatiden gehen ab; darauf folgt ein 6 Monate altes, lebendes Kind, das nach 20 Minuten stirbt. Später Abgang der normalen Placenta und mehrerer moliger Klumpen.

Fall IX, berichtet von *Birnbaum* 1904.

Eine 37jährige Pat. mit 28 Jahren eine normale Spontangeburt, nie abortiert, seit 4 Monaten Ausbleiben der Regel. Blutungen seit 2 Monaten, 14tägig, letzte Blutung 7 Tage Dauer, in den Zwischenzeiten Abgang von blutigem Schleim. Leibesumfang nimmt deutlich zu, Brüste schwellen an, Colostrum vorhanden. Der Nabel verstrichen, in der Bauchhöhle wird ein Tumor festgestellt, obere Grenze zwischen

Rippenbogenrand und Nabel entsprechen dem im 8. Monat graviden Uterus. Kindliche Teile und Herztöne nicht nachweisbar. Wegen starker Blutung Scheidentamponade. Nach deren Entfernung wird eine umfangreiche Blasenmole ausgestoßen. Bei innerer Untersuchung findet man eine Eiblase. Nach Sprengung der Blase wird ein 30 cm langer Foet ausgestoßen, dessen Placenta gelöst wird. Ovarien nicht besonders vergrößert.

Fall X, berichtet von *Speyer-Ofenberg* 1909.

Eine 26jährige Patientin II Para, aufgenommen wegen Blutungen, die seit März bestehen. Ueber die letzte Regel keine genauen Angaben. Für Lues und Rachitis keine Anzeichen, der Urin ist frei von Zucker und Eiweiß. Brüste gut entwickelt, Colostrum vorhanden. Leibesumfang 85 cm, Uterus steht in Nabelhöhe, ist sehr weich; Kindesteile und kindliche Herztöne nicht nachweisbar. Am 2. 7. Blasensprung, kurz darauf Geburt eines Kindes mit Placenta, Foetus tot, männlich, 17 cm lang. Wiederum Wehen, worauf nach kurzer Zeit eine Blasenmole geboren wird.

Fall XI, berichtet von *B. Günther* (1923).

Es handelt sich um eine im 4. Monat gravide Pat., vom 2. Monat an öfter leichte Blutungen. Uterus 2 Querfinger über dem Nabel. Diagnose drohender Abort. Opium; Wehen lassen nach; danach erneute Wehen mit Blutungen. Muttermund ist größer geworden, der untersuchende Finger stößt auf schwammiges Gewebe.

Placenta praevia-Verdacht. Bei der versuchten Wendung quillt Molengewebe heraus. Nun manuelle Auslösung. Dabei gelangt die Hand in der rechten Tubenecke auf einen Foetus mit einer zweiten vollkommen normalen Placenta.

Fall XII, berichtet von *Falgowski* (1911).

Eine 36jährige Frau, 2 normale Geburten, Menstruation immer normal außer einigen Schmerzen, wird gravide. Im Anfang des 5. Monats geringe Blutungen. Zur richtigen Zeit Spontangeburt eines lebenden gesunden Kindes, die Placenta wird nach Crédé entfernt. Nach genauerer Untersuchung zeigt sich, daß sie aus zwei getrennten Teilen besteht. Es

handelt sich um zwei Placenten einer zweieiigen Zwillingsschwangerschaft, von denen die eine, welche dem lebend geborenen Kind entspricht, völlig normal ist, bis auf zahlreiche Infarkte. Die zweite Placenta ist vollkommen zur Blasenmole umgewandelt.

Fall XIII, berichtet von *Mathes* 1916.

Genaue Krankengeschichte ist nicht angegeben. Bei der betreffenden Patientin wurde eine Blasenmole ausgeräumt; daneben war eine zweite vollkommen normale Frucht vorhanden, die gleichzeitig ausgestoßen wurde; beiderseitig cystische Vergrößerung der Ovarien, Rückbildung nach der Ausstoßung der Mole spontan. Die Frau ist nachdem vollkommen gesund und wieder schwanger.

Fall XIV, berichtet von *H. R. Wagner* (1905).

In diesem Falle handelt es sich um eine zweieiige Zwillingsschwangerschaft. Der Placententeil des überlebenden Foetus war intakt; der Anteil des zweiten, der in Umbildung zu einem Foetus papyraceus begriffen, ist blasig degeneriert. Da in diesem Falle noch 2 Früchte vorhanden waren, handelte es sich sicher um eine Zwillingsschwangerschaft, wobei nur das eine Ei blasig entartet ist.

Fall XV, berichtet von *Eerland* 1926.

Die 35jährige V. Para, die mit einem Manne verheiratet ist, der aus seiner ersten Ehe 3 normale Kinder hat, kommt nieder. Es handelt sich um eine Zwillingsschwangerschaft mit totaler Molenbildung des einen Eies und normaler Entwicklung des anderen.

Fall XVI, berichtet von *Herrgott* 1910.

Es handelt sich um eine 33jährige, zum VIII mal gravide Frau, im V. Monat. Frühere Schwangerschaften und Geburten normal. Blutungen seit zwei Tagen. Uterus 1 cm oberhalb des Nabels. Kindesteile und Herztöne nicht feststellbar. Nach einer Woche wieder stärkere Blutung mit zahlreichen Gerinnseln. Wehen stellen sich ein, Muttermund fünfmarkstückgroß. Blasensprengung. Ein Stück Blasenmole gleitet in die Vulva. Blutung steht. Nach ½ Stunde spontane Ausstoßung der ganzen 400 gr. wiegenden Blasenmole.

Uterus bleibt groß. Reiben desselben und Expression eines Foetus mit Einhäuten und normaler Placenta. Die Mutter kam 14 Tage post abortum ad exitum.

Dieser aus der Literatur zusammengestellten Kasuistik füge ich nun den mir freundlichst von dem Direktor der Universitäts-Frauenklinik zu Greifswald, Herrn Professor Dr. *Hoehne,* zur Bearbeitung überlassenen Fall an.

Krankengeschichte:

Die 22jährige Pat. Erna Kl., II. Para, wird am 21. V. 25 in die Klinik aufgenommen. Anamnestisch ergibt sich, daß Pat. als Kind bis zum 17. Lebensjahr an Lungenspitzenkatarrh rechts gelitten hat. Im übrigen außer Masern und Diphtherie keine weiteren Krankheiten. Für Rachitis kein Anhalt. Erste Regel mit 17 Jahren, zuerst regelmäßig alle 4 Wochen, 5 tägig, ziemlich stark. Am 7. IV. 23 in der Klinik Zangengeburt, Kind lebt, ist gesund. Scheidendammincision. Dezember 23 Lymphangitis am rechten Arm. Seit Geburt Regel 14 tägig, 5 Tage Dauer, noch etwas stärker als früher, mit Kreuzschmerzen verbunden. Pat. war gezwungen, teilweise das Bett zu hüten.

Letzte Regel am 10. 1. 25. Seit Februar Blutungen, Erbrechen fast alle 2 Tage, heftiger Kopfschmerz. Keine Sehstörungen. Kindsbewegungen wurden nicht gefühlt.

162 cm große Frau in mittlerem Ernährungszustand, keine Oedeme und Varcien. Herz und Lunge: o. B. Temperatur 37,9. Brüste nicht übermäßig groß, Colostrum vorhanden. Brustwarzen gut faßbar. Auskultatorisch am Abdomen meist nur fortgeleitete beschleunigte Herztöne der Mutter zu hören. Leibesumfang 73 cm. Stand des Uterusfundus in Nabelhöhe.

Beckenmaße:	Sp.	Cr.	Tr.	C. e.
	23¾	27	29,5	18

Sekretion milchig serös bis eitrig. Aeußerer Muttermund 1 markstückgroß, Cervikalkanal für einen Finger durch gängig. Fruchtblase steht, als vorliegender Teil wird ein Kopf gefühlt.

Vor 3 Wochen wurde in der Poliklinik rechts vorne und unten am Uebergang vom Orificium internum nach dem Corpus zu eine cystische Ausladung festgestellt.

Seit der Aufnahme anhaltende, sehr schmerzhafte Krampfwehen. Bei Untersuchung rechts vorne und seitlich etwa in Höhe des inneren Muttermundes ein traubig-schwammiges Gewebe fühlbar, fast wie Placenta praevia. Keine Blutung bei Untersuchung. Verdacht auf Blasenmole!

4 h. a. m. Während die Krampfwehen anhalten und die Fruchtblase noch steht, Lagerung der Patientin auf dem Kreissaal. Jetzt sind kindliche Herztöne zwar schwach, aber deutlich unterhalb der Nabel-Spinallinie hörbar.

11^{30} h a. m. Bei innerer Untersuchung Blasensprung; 200 ccm schmutzig braune Flüssigkeit entleeren sich. Sofort folgt der kleine Kopf bis vor die Vulva; die Frucht, die sich noch bewegt, wird herausgezogen und abgenabelt. Weiblicher Foet, 22 cm lang.

Nach 5 Minuten folgt eine in eine Blasenmole umgewandelte Placenta mit in Auflösung begriffenen Eihäuten, aber noch deutlicher Eihöhle, keine foetalen Elemente.

12^{40} h. p. m. Nach einer halben Stunde folgt die zur Frucht gehörige Placenta, die beim ersten Anblick an einer Haube auch 2 Träubchen zu enthalten scheint. Geringe Blutung, leichte Nachwehen.

Placenta I. normal, Nabelschnurinsertion zentral, sonst o. B.

Placenta II Blasenmole, Nabelschnur nicht nachweisbar.

Es handelt sich demnach um einen Partus immaturus Menses VI. E., einer Zwillingsschwangerschaft mit moliger Degeneration des einen Eies.

Während des Wochenbettes etwas blutiger, sonst aber normaler Wochenfluß bei geringen Schmerzen, besonders in der linken Adnexgegend. Uterus gut zurückgebildet; Temperatur leicht ansteigend (Antistreptokokkenserum, Novoprotin, Eisblase).

Darauf Abfall.

Entlassung am 2. VI. 25.

Uterus normal groß, anteflektiert, beweglich, derb, keine Druckempfindlichkeit. Adnexe, besonders Douglas und Parametrien frei. Pat. wird mit Verhaltungsmaßregeln als geheilt entlassen.

Makroskopischer Befund:

Das Geburtsobjekt besteht aus zwei vollkommen voneinander getrennten Teilen, einer normalen Placenta mit der dazu gehörigen Frucht und einer in eine totale Blasenmole umgewandelten Placenta ohne Frucht, aber einwandfreier Eihöhle mit z. T. noch erhaltenen Eihäuten.

Die normale Placenta ist länglich, etwa nierenförmig, an der einen Längsseite konkav eingebuchtet. Der Längsdurchmesser beträgt 12,5 cm, der kürzere 6,5 cm, die Dicke 2,5 cm. Die mütterliche uterine Fläche ist rauh, durch Furchen in Kotyledonen geteilt. Zwischen den Kotyledonen

reichlich Blutkoagula und Fibrinreste, nach deren Entfernung die einzelnen Kotyledonen erst deutlich sichtbar werden. Auf der anderen Seite befindet sich die ganz normale Eihöhle, ge-

bildet von der Fruchtblase. Die Nabelschnur inseriert zentral, aber etwas nach dem einen breiteren Ende der Placenta zu. Die Länge der Nabelschnur beträgt 17 cm. Sie zeigt den üblichen Bau und verbindet mit der Placenta einen weiblichen Foetus von 22 cm Länge, der lebend geboren wurde und völlig normal entwickelt ist.

Die Form der normalen Placenta gestattet wohl einen Schluß zu ziehen auf die intrauterine Lage der beiden Placenten. Es macht fast den Eindruck, als ob an die konkav ausgehöhlte Seite sich die molige Placenta angelegt habe und es so zu der Einbuchtung gekommen sei. Für diese Ansicht spricht auch die Tatsache, daß hier einige Bläschen angekittet waren, die zweifellos von der molig entarteten Placenta stammen müssen und schon intrauterin durch Blutungen oder Wehen von der Mole abgerissen sein müssen und durch die Gerinnung des Blutes dann hier angekittet worden sind. Das beweist vor allem die genaue histologische Untersuchung. Die von dieser Stelle angefertigten mikroskopischen Schnitte zeigen das Bild einer ganz normalen Placenta. Blut- und Fibrinmassen, sowie besonders auch die Träubchen sind lediglich angelagert. Irgend ein Zusammenhang zwischen den Gefäßen der normalen Zotten und den Auflagerungen besteht nicht.

Die zweite Placenta ist total in eine Blasenmole umgewandelt. Ihre Form ist ungefähr kreisförmig, was sich durch den Versuch einer Rekonstruktion erweisen läßt; dies ist umso leichter, als nur wenig von der Molenmasse abgetrennt ist, sodaß sie ein gut erhaltenes Exemplar einer Blasenmole darstellt.

Die mütterliche uterine Fläche dieser Placenta ist vollkommen blasig entartet, sodaß sie tatsächlich ein ganz ähnliches Bild darbietet wie eine aus einzelnen Trauben bestehende Dolde. Ursprünglich sehen wir ein wirres Durcheinander von Bläschen und Stielen vor uns, zwischen denen Blutkoagula liegen. Nur bei vorsichtigster Handhabung der Pinzette gelingt es, sich einen kleinen Abschnitt übersichtlich zu präparieren. Nach Entfernung der Blutkoagula läßt sich der rosenkranzartige oder doldenförmige Bau sehr gut erkennen. Die einzelnen Blasen schwanken in ihrer Größe zwi-

schen einer kleineren Kirsche und einer Linse; sie sind durch dünne Stiele miteinander verbunden, sodaß man nach Abtrennung eines Stieles von seinem Ursprung an ihm mehrere nach Zahl und Größe an den einzelnen Exemplaren verschiedene Bläschen bemerkt, die teils wieder an kleineren, kürzeren Stielen hängen, oder wie die Perlen am Rosenkranz, lediglich als Auftreibungen des Stieles erscheinen.

Auf der foetalen Seite ist einwandfrei eine Eihöhle vorhanden. *Frucht und Nabelschnurreste können nicht festgestellt werden.* Die Eihöhle stellt eine ziemliche Vertiefung dar und ist von glatten Eihäuten ausgekleidet. Bemerkenswert ist der größere Dickendurchmesser der Placenta an der Stelle der Eihöhle gegen die übrigen Partien.

Nach diesem makroskopischen Befund handelt es sich also um die Placenten bei einer zweieiigen Zwillingsschwangerschaft, wovon die eine, zu dem lebend geborenen Foetus gehörende normal, die andere aber total zu einer Blasenmole umgewandelt ist.

Es soll hier ausdrücklich darauf aufmerksam gemacht werden, daß infolge der verhältnismäßig sehr gut erhaltenen Fruchthöhle an der moligen Placenta sowie durch den makroskopischen Befund überhaupt das Bestehen einer zweieiigen Zwillingsschwangerschaft anerkannt werden muß, entgegen der Ansicht derjenigen Autoren, die glauben, es handle sich bei allen in der Literatur bekannten Fällen von Blasenmole bei Zwillingsschwangerschaft garnicht um zweieiige Zwillinge, sondern durch das zerrissene Präparat werde eine solche vorgetäuscht. Aus diesem Fall kann wieder mit besonderer Bestimmtheit auf das Vorkommen derartiger Fälle hingewiesen werden.

Mikroskopische Beschreibung:

Das mikroskopische Bild entspricht im großen und ganzen den allgemein bekannten Verhältnissen bei Blasenmole. Blase und Stiel sind in ihrem Aufbau grundverschieden. Wenn man nach der Definition *Hinselmanns* die einzelnen Blasen durchsieht, so ist das Auffallendste die Veränderung im Stroma. Das Zentrum ist vollkommen nekrotisch und stellt den zentralen Flüssigkeitsraum der Blase dar, in dem oft noch Zellreste vorhanden sind. Das eigentliche Stromagewebe ist in vielen Blasen fast völlig verschwunden und ist dann auf die peripheren Partien beschränkt, und man hat den Eindruck, daß das Gewebe durch den in der Blase herrschenden Druck an die Peripherie gedrückt wird. Im Stroma selber kann man an besser erhaltenen Stellen die einzelnen Stromazellen sehr gut erkennen. Sie sind durcheinander geflochten, ihre Kerne find oft noch gut färbbar. Besonders gut sind ausgebildet die von *Hinselmann* genauer untersuchten *Chaletzki-Neumann*'schen Zellen. Ihre Anordnung ist durchaus typisch. Hauptsächlich findet man ganze Zellnester. Die einzelnen Zellen, die durch Ausläufer untereinander zusammenhängen und deren Grenzen meist gut zu erkennen sind, stellen sternförmige, ziemlich große Elemente dar. An vielen Stellen hat man tatsächlich den Eindruck, daß diese Zellnester sich in regster Proliferation befinden. In den Kernen lassen sich Mitosen nicht sicher feststellen, was bei der län-

geren Aufbewahrung des Präparates in Formalin erklärlich ist. Sie liegen einmal im Stroma selber verstreut, fallen aber auch besonders durch ihre Anordnung um den zentralen Flüssigkeitsraum herum auf, in den sie an vielen Stellen pallisadenartig hineinragen. Das randständige Stromgewebe ist, wenn es noch reichlich vorhanden, netzartig angeordnet und stellt ein ganz lockeres Gewebe dar. Im Stroma findet man nun Anordnungen von Zellen, die man sehr wohl für Gefäße halten könnte. Zwar sind diese Gefäße durchaus nicht ganz normal ausgebildet, aber Zellen vom Typ der Chaletzki-Neumann-Zellen lagern sich so aneinander, daß sie ein kreisförmiges Lumen bilden. So gewinnt man wirklich den Eindruck, daß man gefäßähnliche Gebilde vor sich hat. Da ja bei der Blasenmole eine anormale verlangsamte Gefäßentwicklung eines der Hauptmerkmale ist, es sich aber bei dieser Mole um eine relativ alte aus dem VI. Monat handelt, wäre es denkbar, daß wir Gefäßanlagen vor uns haben. Es muß allerdings die Aehnlichkeit dieser Zellen mit den Chaletzki-Neumann-Zellen betont werden. Auffällig ist ferner, daß diese Zellanordnungen weiter fortgeschritten sind in den Blasen, während wir in den Stielen, wie später geschildert wird, wohl auch schon ähnliche, aber längst nicht so ausgeprägte Zellanordnungen haben.

Das Epithel der Blasen besteht in diesem Falle hauptsächlich aus Syncytium. Die Langhans'sche Zellschicht ist meist nicht mehr vorhanden, nur an einigen Stellen lassen sich noch Stellen davon nachweisen. Die Kerne des Syncytiums sind groß und färben sich gut. An manchen Stellen ist das Syncytium stark verdickt, ein Zeichen für Wachstumsvorgänge pathologischer Art in ihm. Dasselbe beweisen andere Stellen, an denen gewaltige Knospen, reine syncytiale Sprossen von der Basis ausgehen. Das Plasma dieser Sprossen läßt sich kontinuierlich bis in ihre Basis verfolgen. An den Spitzen der Sprossen reckt sich dann ein Protoplasmasporn vor. Von diesen rein sycytialen Sprossen gehen häufig seitlich Nebensprossen aus, die mit anderen ihrer Art und zwischen sich Vakuolen bilden. Diesen reinen syncytialen Wucherungen stehen andere Bilder gegenüber, wo die Blasen-

wand im ganzen sich vorwölbt. In diese Vorwölbungen zieht sich dann das Stromagewebe hinein. Die Verbindung mit der

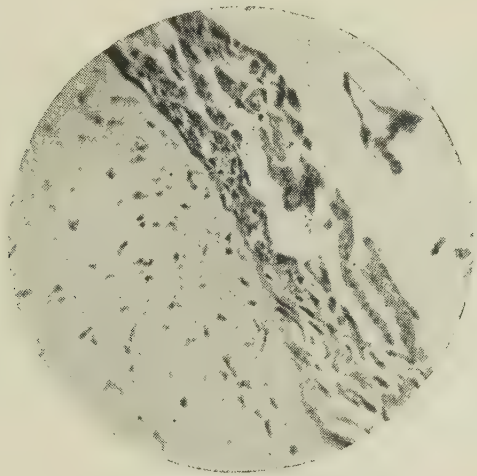

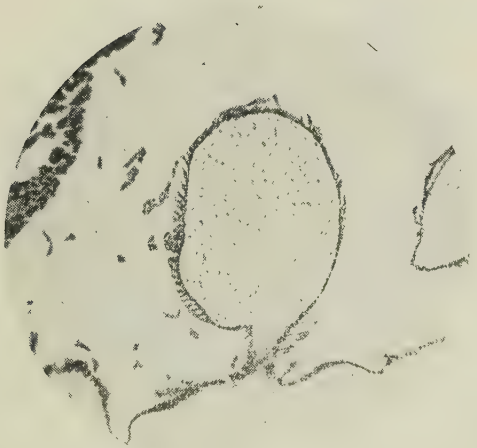

Blase ist stielartig ausgezogen, so daß diese Gebilde den Frühstadien einer neuen Blase wohl entsprechen. Derartige Bil-

dungen sind sowohl in ganz frühen Stadien vorhanden wie auch in weiter fortgeschritteneu, die schon wieder ganz den Charakter einer neuen Blase haben, die durch einen schmalen Stiel mit ihrer Mutterblase verbunden ist.

Die Stiele bieten ein wesentlich anderes Bild wie die Blasen. Ihr Bindegewebe ist straffer angeordnet, die einzelnen Stromazellen sind längs gerichtet. Gefäße können in den Stielen nicht festgestellt werden. Auffällig aber ist die schon erwähnte Anordnung der vorher geschilderten größeren Stromazellen, die wohl als Chaletzki-Neumann-Zellen angesprochen werden müssen. Sie bilden häufig halbkreisförmige Anhäufungen und stellen vielleicht Gefäßanlagen dar, die allerdings noch weniger entwickelt scheinen als in den Blasen. In einigen Stielen, wo diese Anordnung besonders gut ausgesprochen ist, scheint das zentral eingeschlossene Bindegewebe verändert, was sich durch die verschiedene Färbbarkeit erweist.

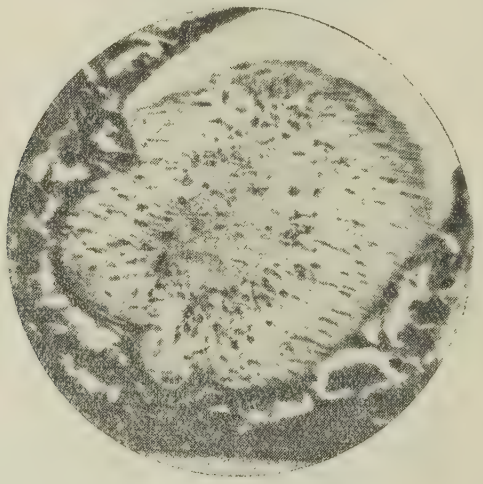

Das Epithel an den Stielen ist verschieden dick, es fehlt an manchen Stellen fast ganz.

Ob es möglich ist, daß Flüssigkeit in diesen Stielen nach der Blase zu fließt, ist nicht zu entscheiden. Jedenfalls scheint

es bei einem Teil möglich zu sein, dessen Stromagewebe lockerer gebaut ist und Lücken aufweist.

Epikrise:

Bei epikritischer Wertung des geschilderten Falles läßt sich zunächst sein klinischer Symptomenkomplex als typisch bezeichnen. Die Anamnese läßt, wie in den meisten Fällen, zu einer sicheren Diagnose nicht kommen, weil die Beschwerden, deretwegen die Patientinnen die Klinik aufsuchen, durchaus nicht typisch sind, sondern auch bei anderen pathologischen Graviditäten vorkommen. Wie meistens ist es auch in diesem Falle die Blutung gewesen, die hier seit dem 2. Monat bestanden hat, die der Pat. zuerst auffällt. Indes läßt ja diese Erscheinung im allgemeinen wegen der größeren Häufigkeit eher an einfachen Abort denken; zur Differentialdiagnose in Betracht kommt auch Placenta praevia. Auffällig ist in diesem Fall noch das eintretende Erbrechen und der heftige Kopfschmerz, Erscheinungen, die von anderen derartigen Fällen fast nie berichtet werden, also wohl auch nicht als typisch für jeden Fall zu betrachten sind. Immerhin könnten sie in zweifelhaften Fällen zu einer Wahrscheinlichkeitsdiagnose vielleicht führen.

Auch die Untersuchung der Patienten gibt nur selten eine sichere Diagnose der Blasenmole, wie die in der Literatur angeführten Fälle beweisen. Das zeigt auch unser Fall. Man fühlt wohl bei der digitalen Untersuchung ein traubig-schwammiges Gewebe; es ist aber nicht sicher, ob eine Placenta praevia oder Blasenmole vorliegt. Nur das Ausbleiben einer Blutung infolge der Untersuchung läßt doch eher an eine Blasenmole denken, wie auch in diesem Fall daraus der Schluß auf Blasenmole gezogen wurde. Der Leibesumfang, wenn er stark vergrößert ist, kann natürlich zur Stützung herangezogen werden. Wenn aber die Vergrößerung durch andere Umstände bedingt ist, ist eine Fehldiagnose sehr leicht möglich. Der abnorm große Uterus und seine sehr weiche Konsistenz lassen schon eher an Blasenmole denken. Fast regelmäßig geben Pat. allerdings an, niemals Kindesbewegungen

gespürt zu haben, auch werden dann nie kindliche Herztöne gehört. In einem solchen Fall, wie dem unsrigen, wo es sich um eine Zwillingsschwangerschaft gehandelt hat, und wo der eine Foetus lebte, sind zwar auch keine Kindsbewegungen gefühlt worden, wohl aber waren kindliche Herztöne hörbar. In einem solchen Fall kann also die Diagnose recht schwierig, ja unmöglich werden.

Durch den gutartigen Verlauf im Wochenbett und der späteren Zeit gewinnt der Fall insgesamt einen gutartigen Charakter. Er würde also unter die Fälle fallen, die nach der Statistik *Masieris* lediglich einer sorgsamen Ueberwachung bedürfen.

Pathologisch-anatomisch ist das gewonnene Präparat sehr interessant durch die Kombination von Blasenmole und Zwillingsschwangerschaft. Vor allem zeigt das Präparat einwandfrei, daß es sich um eine zweieiige Zwillingsschwangerschaft handelt. Denn es weist ja die molig entartete Placenta eine gut erhaltene Eihöhle mit Eihäuten auf. Sie kann also nicht nur ein von der gesunden Placenta abgerissenes Stück sein. Daß ein Foet und auch die Nabelschnur fehlt, ist fast regelmäßig der Fall. Ein so deutlicher Beweis für eine Zwillingsschwangerschaft konnte allerdings nur selten erbracht werden. Im Uebrigen entspricht das Präparat der Blasenmole makroskopisch den bekannten Verhältnissen. *Mikroskopisch* fällt allerdings mancher Unterschied auf. Vor allem soll hier nochmals auf das fast völlige Fehlen der Langhans'schen Zellschicht hingewiesen werden, die nur an ganz vereinzelten Stellen noch in spärlichen Resten vorhanden ist. Da die Mole aus dem VI. Monat stammt, verstehen wir ein Fehlen dieser Schicht. Sehr gut ausgeprägt sind die Chaletzki-Neumann-Zellen, es sprechen ihr Bau wie ihre Anordnung durchaus für die Ansicht *Hinselmanns*, daß es sich um Proliferationsformen von Stromazellen handelt. *Wichtig ist die Feststellung, daß Gefäße auch an dieser doch immerhin alten Mole noch nicht vorhanden sind, sondern daß man höchstens einzelne Gefäßanlagen zu sehen bekommt.* Es fällt an vielen Stellen die Aehnlichkeit auf zwischen den Chaletzki-Neumann-Zellen und den Gefäßanlagen. Das in regster Proliferation sich befindende

Epithel unterscheidet sich insofern von anderen Fällen, als eben hier nur das Syncytium beteiligt ist, weil die *Langhans*sche Zellschicht bereits fehlt.

Am meisten Bedeutung gewinnt unser Fall natürlich vor allem in pathologischer Hinsicht und ätiologischer Richtung.

Wieso es bei der Blasenmole zu einem circumskripten Oedem kommt, die Stiele also nicht aufquellen, ist noch eine sehr umstrittene Frage.

Offenbar ist niemals deutlich genug die Tatsache betont, daß es sich bei der Blasenmolenerkrankung um eine *Entwicklungsstörung der foetalen Zottenzirkulation* handelt. Es besteht eine *Diskontinuität der Gefäßanlagen,* oder soweit schon vorhanden, der Gefäße. Der Länge nach würde demnach eine Zotte zerfallen in Abschnitte, in denen Gefäße oder erst Gefäßanlagen vorhanden sind und in solche, wo diese Anordnung Einfluß auf die Differenzierung in Blase und Stiel hat. Nehmen wir an, was sehr möglich ist, daß die Gefäße sich aus den Stromazellen bilden und daß bei der Blasenmole die Chaletzki-Neumannschen Zellen Formen dieser Zellen sind, die wegen der im Ei herrschenden Tendenz zu abnormem Wachstum ihre eigentliche Form von Gefäßendothelien nach Form und Anordnung nicht erreichen. Diese Zellen nun bilden an vielen Stellen Anordnungen, die Gefäßanlagen ähnlich sehen. Möglich ist nun, daß das Gewebe an diesen Stellen eine andere Eigenschaft in Bezug auf Festigkeit aufweist und daß hier besonders günstige Vorbedingungen zur hydropischen Quellung gegeben sind gegenüber den Stellen, wo diese Neubildung in Gefäßendothelien noch nicht so ausgeprägt ist. Es würde also demnach die Differenzierung in Blase und Stiel bedingt sein durch den Entwicklungsgrad der Gefäßendothelien, der Gefäßanlage. Es hängt diese Erklärung eng zusammen mit den Ansichten *Hinselmanns* und *Daels*, die ja eine verschiedene Beschaffenheit des Zottenbindegewebes auch als Grund anführen für die Differenzierung in Blase und Stiel, nur daß sie eben nicht als Hauptsache den Stand der Gefäßentwicklung betonen, der offenbar gerade ausschlaggebend bei der Differenzierung ist.

Beim Zustandekommen des Oedems überhaupt scheint das Epithel die Hauptrolle zu spielen. Von vielen Autoren wird als hauptsächlich beteiligt die Langhans'sche Zellschicht aufgefaßt. Es scheint aber vielmehr die Hauptrolle das Syncytium zu spielen. Denn in unserem Falle ist ja diese Zellschicht fast ganz verschwunden, sie kann also auch nicht am Zustandekommen der hydropischen Quellung beteiligt sein. Vielmehr sprechen auch die durch neuere Untersuchungen festgestellten Eigenschaften des Syncytiums dafür, daß dieses allein imstande ist, das Oedem entstehen zu lassen. Es hat die Eigenschaften einer semipermeablen Membran, die aber noch viel komplizierter werden durch den sogenannten „vitalen Faktor", der ihr zu den der toten semipermeablen Haut eigenen Fähigkeiten noch andere verleiht, der das Syncytium dann befähigt, seine Funktion als Trophoblast zu erfüllen. Eine genaue Kenntnis aller dieser Vorgänge wird vielleicht die pathologischen Verhältnisse bei der Blasenmole aufklären.

In ätiologischer Beziehung kann man aus diesem Fall entnehmen, daß eine Allgemeinerkrankung der Mutter nicht die Ursache der Blasenmole sein kann. Es liegt hier weder Lues, Rachitis oder Nephritis vor, die ja am meisten beschuldigt werden. Der Lungenspitzenkatarrh darf wohl als Ursache nicht aufgefaßt werden. Dem Alter der Pat. können wir nichts entnehmen. Sie befindet sich in den Jahren der größten Fruchtbarkeit. Für die Theorie *Fraenkels* liegt auch hier kein Anhalt vor. Die Ovarien sind nicht cystisch verändert. Sicherlich kommen also in unserem Falle evtl. Luteincysten ätiologisch für die Blasenmole nicht in Frage.

Käme ferner eine Endometritis ätiologisch in Betracht, so würden doch beide Eier gleichmäßig Entartung zeigen. Eine partielle Entartung des Endometriums anzunehmen und dadurch bedingt die Blasenmole bei nur einer Placenta zu erklären, hieße doch dem Zufall entscheidenden Einfluß einräumen.

Alles in allem drängt dieser genauer betrachtete Fall der Greifswalder Frauenklinik zu der Auffassung, in ihm einen klaren Beweis für die Theorie der primär pathologischen Anlage im Ei selbst zu sehen. Von besonderer Beweiskraft scheint vor allem die Tatsache, daß es sich bei einer

Zwillingsschwangerschaft nur um *ein* molig entartetes Ei handelt. Während das eine Ei gesund und ganz normal ist, bildet sich das zweite Zwillingsei im selben Uterus, unter denselben Ernährungsverhältnissen zur Blasenmole um. Der Organismus der Mutter als schädliches Agens kann hier also mit Sicherheit ausgeschlossen werden. Und da von zwei Eianlagen nur das eine entartet ist, muß also die Anlage zur Entartung schon primär in ihr vorhanden gewesen sein.

Zusammenfassung.

Über den geschilderten Fall von Blasenmole bei Zwillingsschwangerschaft der Greifswalder Frauenklinik läßt sich zusammenfassend sagen, daß er in *klinischer Hinsicht* keine wesentlichen Abweichungen gegenüber anderen derartigen Fällen zeigt. Bemerkenswert ist immerhin die verhältnismäßig späte Ausstoßung der Mole.

Die *histologische Untersuchung* der Mole zeigt das beinahe gänzliche Fehlen der *Langhans*'schen Zellschicht. Das berechtigt zu der Annahme, daß diese ohne Bedeutung ist für das Zustandekommen der hydropischen Quellung entgegen der Ansicht, die ihr die Hauptrolle dabei zuschreibt.

Bemerkenswert ist ferner die geschilderte Anordnung der *Chaletzki-Neumann*'schen Zellen sowie die Beschaffenheit des Stromagewebes an manchen Stellen, besonders in den Stielen. Daraus würde man für die Pathogenese der Blasenmole schließen können, daß die Differenzierung in Blase und Stiel auf Verschiedenheiten im Stromagewebe zurückgeht, die geschaffen sind durch den Stand der Gefäßentwicklung.

Da in diesem Falle eine einwandfreie Zwillingsschwangerschaft mit moliger Entartung nur des einen Eies vorliegt, muß die Frage nach der *Aetiologie* der Blasenmole dahingehend beantwortet werden, daß als Aetiologie in diesem Falle nur eine primäre pathologische Veranlagung des Eies selber in Betracht kommt.

Zum Schluß möchte ich mir erlauben, Herrn Professor Dr. *Hoehne,* Direktor der Universitäts-Frauenklinik zu Greifswald, für die gütige Überlassung des Falles und Herrn Privatdozenten Dr. *Gragert* für die freundliche Unterstützung bei Durchsicht der Präparate sowie für seine Bemühungen und die zahlreichen Anregungen zu danken.

Literaturverzeichnis.

1. *Aichel, Otto:* Ueber die Blasenmole. Experimentelle Studien. Verhandl. d. Deutsch. Ges. f. Geb. und Gyn. 1901 zu Gießen. S. 516.
2. *Baumgart:* Blasenmole bei beiderseitigen Ovarialcysten. Zentralblatt f. Gyn. 1902, S. 96—98.
3. *Birnbaum, Richard:* Blasenmole bei einem Zwillingsei und Luteinzellenverlagerung in einem Blasenmolenovarium. Monatsschrift f. Geb. und Gyn. 1904 Bd. 19 H. 2. S. 175—186.
4. *Boivin:* Nouvelles Recherches sur la môle vesic. Paris 1827; zit. n. Speyer-Ofenberg.
5. *Calderini, G.:* Cystische Ovarien bei Blasenmole. Ref. Zentralbl. f. Gyn. 1915 S. 580.
6. *Chaletzki:* zit. nach Hinselmann.
7. *Coventry:* Cysten des Corpus luteum bei Blasenmole. Ref. Zentr.-Bl. f. Gyn. 1922 S. 874.
8. *Daels, Frans:* Zur Histologie der Blasenmole. Archiv f. Gyn. Bd. 86 S. 97—113.
9. *Davis:* Transaktions of the obstetrical society of London. 1862.
10. *Eerland, L. D.:* Mola hydatidosa bei Zwillingsschwangerschaft mit einem lebend ausgetragenen Kind. Ref. Berichte Bd. 10. 1926 H. 3/4. S. 175.
11. *Falgowski, W.:* Kritische Würdigung eines Falles von Blasenmole bei Zwillingsschwangerschaft mit einem ausgetragenen Kind. Monatsschr. f. d. ges. Geb. und Gyn. 1911. Bd. 34 S. 290-302.
12. *Fraenkel, Ludwig:* Die Histologie der Blasenmole und ihre Beziehungen zu den malignen von den Chorionzotten ausgehenden Uterustumoren. Arch. f. Gyn. Bd. 49. S. 481—507.
13. — Die Funktion des Corpus luteum. Arch. f. Gyn. Bd. 68. 1903. H. 2. S. 438—345.
14. *v. Franqué, Otto:* Ueber eine bösartige Geschwulst des Chorion nebst Bemerkungen zur Anatomie der Blasenmole. Ztschr. f. Geb. und Gyn. Bd. 34 S. 199—229.
15. *Fruhinsholz:* Luteinzellen bei Blasenmole. Ref. Frommels Ber. B. 1923. S. 493.
16. *Gottschalk:* Ueber die Blasenmole. Ztschr. f. Geb. und Gyn. 1904 Bd. 53 S. 516—527.
17. *Gottschall:* Ein Fall von destruierender Blasenmole mit Uebertragung in Syncytioma malignum. Hegars Beiträge z. Geb. u. Gyn. 1901 Bd. 4. S. 331—346.

18. *v. Gromadzki, Heinrich:* Ein Beitrag zur Lehre von der Blasenmole mit besonderer Berücksichtigung deren Pathogenese. Ref. Zentr. Bl. f. Gyn. 1915 S. 579—580.
19. *Günther, B.:* Ueber Blasenmole bei Zwillingsschwangerschaft mit einem normalen Ei. Dtsch. Med. Wschr. 1923 S. 121.
20. *Gscheidlen, Richard:* Chemische Untersuchung zweier menschlicher Traubenmolen verschiedenen Alters. Arch. f. Gyn. Bd. VI. 202—299.
21. *Hinselmann, Hans:* Zur Theorie der Blasenmole. Arch. f. Gyn. Bd. 114 S. 197—211.
22. — Proliferative Vorgänge im Innern von Blasenmolenzotten. Ztschr. f. Geb. und Gyn. Bd. 83 S. 313—334.
23. — Weiteres zur Theorie der Blasenmole. Arch. f. Gyn. 1923. Bd. 120. S. 281—294.
24. — Normales und pathologisches Verhalten der Placenta und des Fruchtwassers. Halban-Seitz: Biologie und Pathologie des Weibes. Bd. VI, 1. S. 241 ff. Berlin 1925.
25. *Herrgott, A.:* Grossesse gemaillaire compliquée de môle hydatiforme. Ref. Frommels J. B. 1910. S. 508.
26. *Hildebrandt:* cit. n. Speyer-Ofenberg.
27. *v. d. Hoeven, P. C. T.:* Ueber die Aetiologie der Mola hydatidosa und des sogenannten Deciduoma malignum. Arch. f. Gyn. 1901 Bd. 62 S. 316—347.
28. Jonas: Blasenmolenbildung in der fertigen Placenta. Dtsch. med. Wochenschr. 1914 S. 1799.
29. *Kahn-Bensinger:* zit. nach Speyer-Ofenberg.
30. *Kehrer, F. A.:* Ueber Traubenmolen. Arch. f. Gyn. Bd. 45. S. 478—505.
31. *Kermauner, Fritz:* Ueber die Anatomie und Aetiologie der Blasenmole. Sammelbericht. Monatsschr. f. Geb. und Gyn. 1902. Bd. 16 S. 225—236.
32. *Lahm, W.:* Die Blasenmole — ein kritischer Bericht nach dem heutigen Stande. Ber. über d. ges. Gyn. 1924 Bd. 4 S. 1—13.
33. *Lehmann, F.:* Blasenmole, Chorionepitheliom und Eierstocksgeschwulst. Ref. Zentralbl. f. Gyn. 1918 S. 625.
34. *Marchand, F.:* Ueber den Bau der Blasenmole. Zeitschr. f. Geb. und Gyn. Bd. 52 S. 405—472.
35. *Maslowski, W.:* Zur pathologischen Anatomie der Traubenmole. Zentralbl. f. Gyn. 1882 Nr. 10 S. 145—151.
36. *Massieri, Nereo:* Die Exstirpation des Uterus bei Blasenmole. Ref. Fromm. J. B. 1923. S. 377.
37. *Mathes:* Zwillingsschwangerschaft und Blasenmole aus dem 5. Monat. Wiener klin. Wochenschr. 1916 S. 179—180.
38. *May:* Die Blasen der Gebärmutter. Nördlingen 1831; zit. nach Speyer-Ofenberg.
39. *Meißner, Gertrud:* Beitrag zur Frage der Blasenmole im praeklimakterischen Alter. Diss. Greifswald 1922.

40. *Melcieul:* Gazette des hop. 119; zit. n. Speyer-Ofenberg.
41. *Meyer, Robert:* Ueber die Beziehungen der Eizelle und des befruchteten Eies zum Follikelapparat, sowie des Corpus luteum zur Menstruation. Arch. f. Gyn. 1913 Bd. 100 S. 1—19.
42. *Neumann:* zit. nach Hinselmann.
43. *Patellani, Seratino:* Zur Frage der Ovarialveränderungen bei syncytialen Tumoren und Blasenmole. Zentr.-Bl. f. Gyn. 1905 S. 388—390.
44. *Penkert:* Zur Frage des ursächlichen Zusammenhanges zwischen Blasenmole und cystischen Ovarialveränderungen. Virchows Arch. f. path. Anatomie und Physiologie 229.
45. *Polano, Oskar:* Ueber intrauterine Skellettierung. Zentr.-Bl. f. Gyn. 1904 Nr. 14 S. 348—449.
46. — Ueber die Entwicklung und den gegenwärtigen Stand der Lehre von der Blasenmole. Ref. Frommels J. B. 1902. S. 730.
47. *Runge* II, *Carl:* Ueber Ovulation, Corpus luteum und Menstruation. Arch. f. Gyn. Bd. 100. S. 20—48.
48. *Rumler,* zit. nach Hinselmann.
49. *Schröder, Robert:* Lehrbuch der Gynäkologie. Der anormale mensuelle Zyklus. S. 42—63. Leipzig Verlag D. C. Vogel 1926.
50. *Seitz, Ludwig:* Die Luteinzellenwucherung in artretischen Follikeln, eine physiologische Erscheinung während der Schwangerschaft. Zentralbl, f. Gyn. 1905 H. 9. S. 257—263.
51. *Speyer-Ofenberg:* Ueber Blasenmole bei Zwillingsschwangerschaft. Inaug.-Diss. Würzburg 1909.
52. *Stöckel, W.:* Lehrbuch der Geburtshilfe. Fischer 1920.
53. *Storch:* zit. nach Hinselmann.
54. *Vineberg:* zit. nach Lahm.
55. *Virchow, Rudolf:* Die krankhaften Geschwülste. Bd. I.
56. *Voigt:* zit. nach Hinselmann.
57. *Wagner, Heinrich:* Ein Fall von echter Zwillingsschwangerschaft mit blasiger Entartung des einen Eies. Berl. klin. Wochenschr. 1905 Nr. 45 S. 1431.
58. *Wallart, J.:* Ueber die Ovarialveränderungen bei Blasenmole und bei normalen Schwangerschaften. Zeitschr. f. Geb. und Gyn. 1904 Bd. 53 S. 36—75.
59. — Zur Frage der Ovarialveränderungen bei Blasenmole und bei normaler Schwangerschaft. Ref. Zentralbl. f. Gyn. 1905 S. 385.
60. *Watanabe:* Ausgedehnte partielle Blasenmole mit lebendem 8-Monatskind. Diss. München 1913.
61. *Walther, D.:* Ein weiterer Fall von Blasenmole im praeklimakterischen Alter. Medizinische Klinik, 1911. Nr. 19 S. 559—560.
62. *Westermark:* Zur Frage der Blasenmole und der gleichzeitigen Luteincysten der Ovarien. Ref. Frommels Jahresber. 1914 S. 482.

Lebenslauf.

Am 26. August 1902 wurde ich, *Fritz Wilhelm Karl Krüger* zu Keßburg, Kreis Dtsch. Krone, Westpr. (jetzt Grenzmark Posen-Westpreußen) geboren. Von meinem 6. Lebensjahre an besuchte ich die dortige Volksschule. Ostern 1913 wurde ich in die Sexta des humanistischen Gymnasiums zu Dtsch. Krone aufgenommen. Ostern 1922 verließ ich die Anstalt mit dem Zeugnis der Reife. Während der folgenden Zeit meines Studiums der Medizin studierte ich an den Universitäten in Jena, Greifswald, München und Breslau. Die ärztliche Vorprüfung bestand ich im Juli 1924 in Greifswald. Das medizinische Staatsexamen habe ich am 31. Mai 1927 ebenfalls in Greifswald bestanden.